

关节镜下外侧支持带松解治疗髌骨外侧高压综合征

张磊, 张洪美, 陈卫衡, 顾力军, 孙钢, 赵铁军

(中国中医研究院望京医院骨关节一科, 北京 100102)

摘要 目的: 探讨关节镜下外侧支持带松解治疗髌骨外侧高压综合征的效果和临床意义。方法: 采用关节镜下外侧支持带松解术治疗 39 例(51 膝)髌骨外侧高压综合征。男 1 例(1 膝), 女 38 例(50 膝); 单膝 27 例, 双膝 12 例; 平均年龄 49.6 岁(28~71 岁)。临床症状以髌股关节钝痛为特点, 疼痛位置不易确定, 髌股关节负荷过度的活动会使疼痛加重。物理检查见 Q 角增大($>20^\circ$) 45 膝, 髌软骨外侧小面抠触痛 50 膝, 外侧支持带压痛 39 膝, 被动髌骨倾斜试验阳性 51 膝, 内外侧滑动试验阳性 49 膝, 压髌试验阳性 51 膝。X 线检查轴位片见髌股对合角异常 32 膝。术中在关节镜监视下, 用射频汽化钩刀松解外侧支持带, 必要时可向近端扩大松解范围, 切断部分股外侧肌, 达到完全松解。结果: 术后所有病例均得到随访, 平均随访 14.5 个月(3~26 个月)。疗效评定参照改良 Lysholm 评分标准, 优 37 膝, 良 12 膝, 可 2 膝。Lysholm 评分从术前平均(62.04 ± 5.98) 分(49~75 分) 提高到术后平均(93.71 ± 3.55) 分(86~100 分), 有显著性差异($t = 6.63, P < 0.001$)。髌股对合角异常的 32 膝中术后有 30 膝髌股对合角恢复正常(94%)。术后 5 膝有血肿形成(10%)。结论: 关节镜下外侧支持带松解是一种微创的软组织平衡手术, 能够有效地缓解髌骨外侧高压综合征引起的髌股关节疼痛, 且并发症较少。

关键词 关节镜手术操作; 外侧支持带松解; 髌骨外侧高压综合征

Treatment for lateral patellar compression syndrome with arthroscopic lateral retinacular release ZHANG Lei, ZHANG Hong-mei, CHEN Wei-heng, GU Li-jun, SUN Gang, ZHAO Tie-jun. The First Department of Bone and Joint Surgery, Wangjing Hospital, China Academy of Traditional Chinese Medicine (Beijing, 100102, China)

Abstract Objective: To explore the practical significance and effects of arthroscopic lateral retinacular release in the treatment of symptomatic lateral patellar compression syndrome. **Methods:** Thirty-nine patients (fifty-one knees) with lateral patellar compression syndrome underwent arthroscopic lateral retinacular release. The patients were comprised of one man (one knee) and thirty-eight women (fifty knees). One knee was affected in twenty-seven patients, and double knees in twelve patients. Mean age 49.6 years (ranging from twenty-eight to seventy-one years). The clinical symptoms were characteristically dull pain, poorly localized, and increased by activities that overload the patellofemoral joint. In physical examination, we found Q angle increased ($>20^\circ$) in forty-five knees, the lateral patella facet was tender in fifty knees, the lateral retinaculum was tender in thirty-nine knees, passive patellar tilt test positive in fifty-one knees, medial and lateral glide test positive in forty-nine knees, patellar compression test positive in fifty-one knees. Using axial views we found the congruence angle abnormal in thirty-two knees. Under arthroscopic guidance the lateral retinaculum was released with radiofrequency vaporization, if it is required, we enlarged the range of releasing proximally toward the vastus lateralis for complete releasing. **Results:** All the patients were available at following-up, the mean following-up was 14.5 months (ranging from three to twenty-six months). The results were evaluated according to the modified Lysholm scoring system, excellent in thirty-seven knees, good in twelve knees and fair in two knees. The mean preoperative Lysholm score increased from 62.04 (ranging from forty-nine to seventy-five) to 93.71 (range eighty-six to one hundred) postoperatively, the difference was statistically significant ($t = 6.63, P < 0.001$). Preoperative and postoperative congruence angles were compared on the tangential patella roentgenograms, the congruence angle recovered to normal postoperatively in thirty-two knees (94%). Five

通讯作者: 张磊 Tel: 010-64711199-4162 E-mail: dr.zhanglei@163.net

knees developed hemarthrosis postoperatively (10%). **Conclusion:** Arthroscopic lateral release is a soft-tissue balancing technique and may provide a successful outcome with a low incidence of complication when used to treat patellofemoral pain due to lateral patellar compression syndrome.

Key words Arthroscopic surgical procedures; Lateral retinacular release; Lateral patellar compression syndrome

髌骨外侧高压综合征(lateral patellar compression syndrome 或 excessive lateral pressure syndrome)是指没有髌骨不稳的髌骨倾斜。髌骨的外侧倾斜继发于外侧支持带的紧张,其发病机制与作用于髌骨的外侧应力增加有关^[1]。外侧支持带过度紧张和髌骨外侧软骨面负荷增加是导致疼痛的主要原因^[2]。

2001 年 10 月~2003 年 12 月,我们采用关节镜下外侧支持带松解术(arthroscopic lateral retinacular release, ALRR)治疗髌骨外侧高压综合征 39 例,获得了满意的效果,报告如下。

1 临床资料

本组 39 例(51 膝)中,男 1 例(1 膝),女 38 例(50 膝);单膝 27 例,双膝 12 例;平均年龄 49.6 岁(28~71 岁)。临床症状均以髌股关节钝痛为特点,疼痛位置不易确定,髌股关节负荷过度的活动会使疼痛加重,如上下楼梯、下蹲、屈膝位久坐等。物理检查见 Q 角增大($>20^\circ$)45 膝,髌软骨外侧小面抠触痛 50 膝,外侧支持带压痛 39 膝,被动髌骨倾斜试验阳性 51 膝,内外侧滑动试验阳性 49 膝,压髌试验阳性 51 膝。X 线检查见髌股对合角异常 32 膝。

2 治疗方法

2.1 麻醉方式和体位 采用全麻、硬膜外麻醉或腰麻均可。患者仰卧,上气囊式止血带。使用下垂式或平卧式关节镜手术体位均可。

2.2 操作步骤 取关节镜标准前外侧入路(AL 入路)和前内侧入路(AM 入路),置入 30° 关节镜和探针。首先全面探查关节内结构,充分评估关节内病变情况及程度,然后重点探查评估髌骨轨迹、髌股关节软骨退变程度和外侧支持带的张力。

伸屈膝关节,镜下观察髌骨动态轨迹。由于紧张的外侧支持带的牵拉作用,往往可见髌骨在滑动过程中向外侧倾斜,髌骨软骨外侧小面与股骨滑车外侧软骨面之间接触紧密,外侧髌股接触压明显增高,相应区域关节软骨会有不同程度的退变(图 1-a),严重者局部软骨全层缺损,软骨下骨外露。

自前内侧入路置入关节镜,前外侧入路置入探针,伸膝位触探外侧支持带,可明显感觉到张力较高,有紧张感,严重者外侧支持带质地变硬,甚至在

与髌骨外缘交界处形成骨赘。

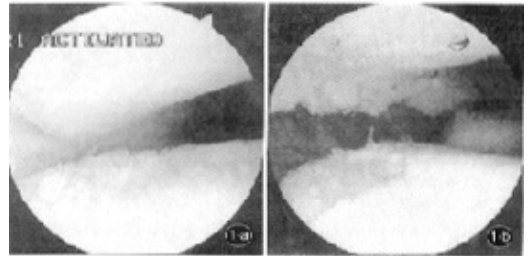


图 1 同一患者,女性,53 岁 a. 外侧支持带松解前 b. 外侧支持带松解后

Fig. 1 One Patient, female, fifty-three years old a. Before ALRR b. After ALRR

在关节镜监视下,从前外侧入路置入美国 Stryker 公司提供的 Surface 射频汽化钩刀,自髌骨外侧支持带近端的髌股韧带至远端的髌胫韧带,由近端到远端,距髌骨外缘 1 cm 逐层切开滑膜、关节囊、支持带及浅筋膜,直达皮下。此时镜下动态检查应已达到松解效果,若仍未完全松解,可向近端扩大松解范围,切断部分股外侧肌,即可达到完全松解。

松解后镜下见髌股关节外侧间隙增宽(图 1-b),动态观察外侧髌股接触压降低。此时向内内侧可轻松推动髌骨,向外侧翻起髌骨可达 50° 以上,证实外侧支持带已得到充分松解。

最后,镜下用 Surface 射频汽化头将退变的软骨面修平。冲洗缝合后用普通敷料做成长 8 cm, $\phi 3$ cm 的长卷状压垫,置于髌骨外缘,弹力绷带加压包扎后松止血带。

2.3 术后处理 术后采用“RICE 原则”,即 rest(休息)、ice(冰敷)、compression(加压包扎)及 elevation(患肢垫高)。1 周后开始股四头肌肌力训练及关节活动度练习;术后 3 周可扶拐下地;术后 6 周开始 VMO 肌力锻炼。

3 治疗结果

术后所有病例均得到随访,平均随访 14.5 个月(3~26 个月)。疗效评定参照改良 Lysholm 评分标准^[3],95 分以上为优,85~94 分为良,65~84 分为可,65 分以下为差。本组 39 例 51 膝中,优 37 膝,良

12 膝, 可 2 膝。Lysholm 评分从术前平均 (62.04 ± 5.98) 分 (49~75 分) 提高到术后平均 (93.71 ± 3.55) 分 (86~100 分), 经配对 t 检验, 有显著性差异, 症状明显改善 ($t = 6.63, P < 0.001$)。髌股对合角异常的 32 膝中术后有 30 膝髌股对合角恢复正常 (图 2), 占 94%。

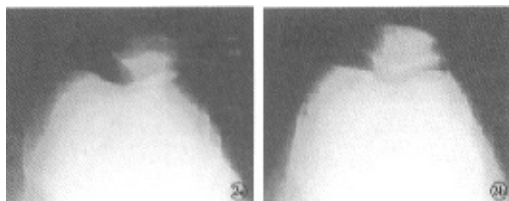


图 2 同一患者, 女性, 48 岁 a. 术前髌股对合角异常 b. 术后髌股对合角恢复正常

Fig. 2 One Patient, female, forty-eight years old a. Preoperative abnormal congruence angle b. Congruence angle recovered to normal postoperatively

术后 5 膝有血肿形成, 占 10%, 均系术中为达到充分松解而切断部分股外侧肌所致。血肿吸收时间平均为 3 周 (1~5 周)。

4 讨论

4.1 外侧支持带松解的意义 髌骨外侧高压综合征的致病原因因于外侧支持带紧张使髌骨在股骨滑车沟槽内滑动过程中向外侧倾斜, 造成髌股关节外侧应力增加, 导致局部关节软骨退变。本组病例关节镜下所见软骨的退变集中于髌骨和股骨滑车的外侧软骨面也证实了这一点。

本组病例中 94% 的髌骨倾斜在行外侧支持带松解后得以纠正, 说明外侧支持带松解是一种直接针对病因的软组织平衡手术。通过松解紧张的外侧支持带, 纠正髌骨倾斜, 能够降低髌股关节外侧软骨面的负荷, 从而有效地缓解髌骨外侧高压综合征引起的髌股关节疼痛。

4.2 外侧支持带松解的技术要点 外侧支持带由两个主要的结构组成, 表浅的斜行支持带连接髌骨外侧和髌胫束, 是较为次要的部分, 而深层的横行支持带更加宽阔结实, 其内部结构有外侧髌股韧带、髌胫束和髌膝束^[4]。术中须将这些结构切断, 甚至需要切断部分股外侧肌才能达到完全松解。

4.3 关节镜下松解的优势 与开放式手术相比, 关节镜下能够动态、直观地观察髌骨轨迹、髌股关节接触压以及受累关节面软骨退变的程度, 准备地判断是否存在髌骨外侧高压的病理状态。关节镜下行外侧支持带松解不仅操作精确, 创伤较小, 还能即时动态观察松解效果。镜下使用射频汽化切割可减少出血, 降低术后血肿的发生率。

4.4 并发症的问题 以往文献报告无论是切开还是关节镜下行外侧支持带松解, 主要的并发症都是血肿形成, 其发生率从 1% 到 42% 不等^[5]。一般认为外侧支持带松解应在距髌骨外缘大约 1 cm 处予以切开, 该区域是外侧支持带血管最少的区域^[6]。由于膝上动脉沿股外侧肌远端纤维进入支持带, 即使只切断部分股外侧肌, 也极易导致术后血肿形成, 延长恢复时间。本组病例中 5 膝术后有血肿形成, 均属此种情况。但也只是延长了术后恢复的时间, 并不影响最终的治疗效果。因此, 我们认为, 术中使用射频汽化切割, 并尽量避免伤及股外侧肌是预防血肿形成的关键措施。但另一方面, 也要避免因顾虑血肿的问题而因噎废食, 达到充分松解才是最重要的。而且, 术后髌骨外侧放置压垫, 弹力绷带加压包扎及局部冰敷也都是预防或减轻血肿形成的有效方法。

参考文献

- 1 Fulkson JP, Hungerford DS. Patellar tilt compression and the excessive lateral pressure syndrome. In: Disorders of the patellofemoral joint. Baltimore: Williams & Wilkins, 1990. 102.
- 2 Insall JN, Scott WN. Etiology of patellofemoral pain. In: Surgery of the Knee. 3rd edition. Philadelphia: Churchill Livingstone, 2001. 961.
- 3 Tegner Y, Lysholm J. Rating systems in the evaluation of knee ligament injuries. Clin Orthop, 1985, 198: 43-49.
- 4 Fulkson JP, Gossling HR. Anatomy of the knee joint lateral retinaculum. Clin Orthop, 1980, 153: 183-185.
- 5 Schneider T, Fink B, Abel R, et al. Hemarthrosis as a major complication after arthroscopic subcutaneous lateral retinacular release: A prospective study. Am J Knee Surg, 1998, 11(2): 95-100.
- 6 Vialle R, Tanguy JY, Cronier P, et al. Anatomic and radioanatomic study of the lateral genicular arteries: Application to prevention of post-operative hemarthrosis after arthroscopic lateral retinacular release. Surg Radiol Anat, 1999, 21(1): 49-53.

(收稿日期: 2004-05-12 本文编辑: 李为农)

关节镜下外侧支持带松解治疗髌骨外侧高压综合征

作者: [张磊](#), [张洪美](#), [陈卫衡](#), [顾力军](#), [孙钢](#), [赵铁军](#)
作者单位: [中国中医研究院望京医院骨关节一科, 北京, 100102](#)
刊名: [中国骨伤](#) **ISTIC**
英文刊名: [CHINA JOURNAL OF ORTHOPAEDICS AND TRAUMATOLOGY](#)
年, 卷(期): 2004, 17(8)
引用次数: 2次

参考文献(5条)

1. [Fulkson JP, Hungerford DS](#) [Patella tilt compression and the excessive lateral pressure syndrome](#) 1990
2. [Tegner Y, Lysholm J](#) [Rating systems in the evaluation of knee ligament injuries](#) 1985
3. [Fulkson JP, Gossling HR](#) [Anatomy of the knee joint lateral retinaculum](#) 1980
4. [Schneider T, Fink B, Abel R](#) [Hemarthrosis as a major complication after arthroscopic subcutaneous lateral retinacular release: A prospective study](#) 1998(2)
5. [VialleR, Tanguy JY, Cronier P](#) [Anatomic and radioanatomic study of the lateral genicular arteries: Application to prevention of postoperative hemarthrosis after arthroscopic lateral retinacular release](#) 1999(1)

相似文献(0条)

引证文献(2条)

1. [孙鲁宁, 沈计荣, 杨光耀](#) [关节镜下髌骨外侧支持带松解术治疗髌骨倾斜挤压综合征](#)[期刊论文]-[临床骨科杂志](#) 2008(03)
2. [王平](#) [膝关节炎关节镜技术应用进展](#)[期刊论文]-[中国中西医结合外科杂志](#) 2005(03)

本文链接: http://d.wanfangdata.com.cn/Periodical_zggs200408004.aspx

下载时间: 2009年12月21日